การเปรียบเทียบประสิทธิผลการหายของแผลด้วยผลิตภัณฑ์พรอพอลิสไทยและแคลเซียมไฮดรอกไซด์ในการปิดเนื้อเยื่อในโดยตรงในฟันมนุษย์ที่เลี้ยงในห้องปฏิบัติการ

A Comparative Wound Healing Effect of Direct Pulp Capping with Thai Propolis Product and Calcium Hydroxide using Whole Tooth Culture Model

นิดา รุ้งจรัสแสง (Nida Rungcharassaeng)* ปัทมา ชัยเลิศวณิชกุล (Pattama Chailertvanitkul)**
จอมใจ พีรพัฒนา (Jomjai Peerapattana)*** ปรมาภรณ์ กลั่นฤทธิ์ (Poramaporn Klanrit)****
สุบิน พัวศิริ (Subin Puasiri)***** สุพรรณิการ์ เรืองศรี (Supanigar Ruangsri)******

บทคัดย่อ

การศึกษานี้มีวัตถุประสงค์เพื่อเปรียบเทียบประสิทธิผลการหายของแผลด้วยผลิตภัณฑ์พรอพอลิสไทยและแคลเซียมไฮดรอกไซด์ในการปิดทับเนื้อเยื่อในโดยตรงในฟันมนุษย์ที่เลี้ยงในห้องปฏิบัติการ โดยใช้ฟันกรามมนุษย์ซี่ที่สามจำนวน 13 ซี่ กลุ่มทดลองคือ ฟันที่กรอทะลุเนื้อเยื่อในและปิดเนื้อเยื่อในด้วยแคลเซียมไฮดรอกไซด์และผลิตภัณฑ์พรอพอลิสไทย ที่เลี้ยงเป็นเวลา 7 หรือ 14 วัน ผลการศึกษาลักษณะทางมิญชวิทยาพบว่าการอักเสบของฟันที่ปิดเนื้อเยื่อในด้วยแคลเซียมไฮดรอกไซด์และผลิตภัณฑ์พรอพอลิสไทยมีความใกล้เคียงกัน ดังนั้นภายใต้สภาวะการทดลองนี้ อาจบ่งชี้ได้ว่าประสิทธิผลการหายของแผลด้วยผลิตภัณฑ์พรอพอลิสไทยและแคลเซียมไฮดรอกไซด์ ในการปิดเนื้อเยื่อในโดยตรงในฟันมนุษย์ที่เลี้ยงในห้องปฏิบัติการไม่มีความแตกต่างกัน

ABSTRACT

The aim of this study was to compare the wound healing effect of direct pulp capping with Thai propolis product and calcium hydroxide using a whole tooth culture model *in vitro*. Using 13 extracted human third molars, dental pulp of teeth in the experimental group were mechanically exposed and pulp capped with calcium hydroxide paste (Life®) or Thai propolis product and cultured for 7 days and 14 days. The histological study revealed that the inflammation levels of calcium hydroxide group and propolis product group were similar. Therefore using this whole tooth culture model and within the limitations of this study, it may be suggested that the wound healing effect of Thai propolis product in direct pulp capping was similar to that of calcium hydroxide.

คำสำคัญ: ผลิตภัณฑ์พรอพอลิสไทย แคลเซียมไฮดรอกไซด์ การปิดเนื้อเยื่อในโดยตรง

Key Words: Thai propolis extracted product, Calcium hydroxide, Pulp capping

** นักศึกษา หลักสูตรวิทยาศาสตรมหาบัณฑิต สาขาวิชาทันตกรรมบูรณะ คณะทันตแพทยศาสตร์ มหาวิทยาลัยขอนแก่น*

*** รองศาสตราจารย์ ภาควิชาทันตกรรมบูรณะ คณะทันตแพทยศาสตร์ มหาวิทยาลัยขอนแก่น*

**** รองศาสตราจารย์ ภาควิชาเทคโนโลยีเภสัชกรรม คณะเภสัชศาสตร์ มหาวิทยาลัยขอนแก่น*

***** ผู้ช่วยศาสตราจารย์ ภาควิชาวินิจฉัยโรคช่องปาก คณะทันตแพทยศาสตร์ มหาวิทยาลัยขอนแก่น*

****** ผู้ช่วยศาสตราจารย์ ภาควิชาทันตกรรมชุมชน คณะทันตแพทยศาสตร์ มหาวิทยาลัยขอนแก่น*

******* อาจารย์ ภาควิชาทันตกรรมประดิษฐ์ คณะทันตแพทยศาสตร์ มหาวิทยาลัยขอนแก่น*

บทนำ

เมื่อเกิดการทะลุของเนื้อเยื่อใน (dental pulp) จากฟันผุ อุบัติเหตุหรือการกรอฟันของทันตแพทย์ สิ่งที่ตามมาคือความเจ็บปวดและการติดเชื้อ และมักจบลงที่การถอนฟันหรือรักษาคลองรากฟัน อย่างไรก็ดีการรักษาคลองรากฟันและการทดแทนด้วยฟันเทียมต้องใช้เวลาในการรักษาหลายครั้งและมีค่าใช้จ่ายสูง ดังนั้นการปิดเนื้อเยื่อในโดยตรง (direct pulp capping) ในกรณีที่มีบ่งชี้ที่เหมาะสม จึงเป็นอีกทางเลือกหนึ่งในการรักษาเพื่อคงความมีชีวิตของฟัน โดยปิดทับเนื้อเยื่อในด้วยวัสดุที่ไม่เป็นพิษ มีฤทธิ์ในการต้านการอักเสบ ลดการแทรกซึมของแบคทีเรีย ส่งเสริมให้เนื้อเยื่อในที่เหลือเกิดการหายของแผล และกระตุ้นให้เกิดการสร้างสะพานเนื้อฟัน (dentine bridge) (Tziafas et al., 2000)

วัสดุปิดทับเนื้อเยื่อในที่มีใช้ในปัจจุบันมีหลายชนิด โดยแคลเซียมไฮดรอกไซด์เป็นวัสดุที่นิยมใช้ในการปิดทับเนื้อเยื่อในโดยตรง เนื่องจากมีฤทธิ์ในการฆ่าเชื้อแบคทีเรียและมีการตอบสนองที่ดีต่อเนื้อเยื่อใน ราคาไม่แพง และพบความสำเร็จในการรักษาสูงจากการใช้งานทางคลินิกในระยะยาว (Hilton, 2009) แต่ก็มีข้อด้อยจากการละลายตัวของแคลเซียมไฮดรอกไซด์และสะพานเนื้อฟันมีลักษณะเป็นรูพรุน (tunnel defect) (Kidd, 1976) ซึ่งทำให้เกิดการรั่วซึมในระยะยาวและทำให้เกิดผลเสียต่อเนื้อเยื่อใน

นอกจากนี้ยังมีวัสดุอื่น เช่น ระบบสารยึดติด (adhesive system) ที่ให้ผนึกป้องกันการรั่วซึมของแบคทีเรียที่ดี และทำให้เกิดการอักเสบน้อยกว่าแคลเซียมไฮดรอกไซด์ (Murray et al., 2002) แต่การใช้ระบบสารยึดติดต้องใช้กรดกัดเนื้อเยื่อในที่เผยผึ่งทำให้เกิดเลือดออกควบคุมได้ยาก อีกทั้งไม่มีคุณสมบัติต้านเชื้อจุลินทรีย์ (Pameijer and Stanley, 1998) จึงไม่นิยมใช้กันในปัจจุบัน

เอ็ม ที เอ (Mineralized Trioxide Aggregate, MTA) เป็นวัสดุที่มีความเข้ากันได้กับเนื้อเยื่อ มีความสามารถในการฆ่าเชื้อแบคทีเรีย มีความเป็นพิษต่อเซลล์ต่ำ สามารถสร้างเนื้อเยื่อแข็ง มีความแนบสนิทดี และละลายตัวน้อยกว่าแคลเซียมไฮดรอกไซด์ (Parirokh and Torabinejad, 2010; Witherspoon, 2008) แต่มีราคาแพง ใช้เวลาแข็งตัวนาน และทำให้ฟันเปลี่ยนสี (Parirokh and Torabinejad, 2010) นอกจากนี้การศึกษาผลของการใช้งานยังไม่นานเพียงพอ (Hilton, 2009)

ขณะนี้ยังไม่มีวัสดุปิดทับเนื้อเยื่อในโดยตรงตัวใดที่มีคุณสมบัติสมบูรณ์ครบถ้วนตามที่ได้กล่าวมา ดังนั้นการศึกษานี้จึงมุ่งหวังที่จะค้นคว้าวัสดุชนิดใหม่เพื่อเป็นวัสดุทางเลือกในการปิดทับเนื้อเยื่อในโดยตรงเพื่อให้เกิดความสำเร็จในการรักษาความมีชีวิตของฟันมากยิ่งขึ้นไป

พรอพอลิส (propolis) หรือกาวผึ้ง (bee glue) เป็นสารจากรังผึ้งที่ผึ้งเก็บมาจากพรรณไม้ต่างๆ แล้วนำมาผสมกับเอนไซม์ในน้ำลายผึ้ง ซึ่งอาจมีส่วนของเกสรหรือขี้ผึ้งปนอยู่ด้วยเล็กน้อย พรอพอลิสมีองค์ประกอบที่มีสรรพคุณทางยาหลายชนิด ที่สำคัญคือ กรดฟีนอลิก (phenolic acid) ฟลาโวนอยด์ (flavonoid) และกรดคาเฟอิก (caffeic acid) เป็นต้น โดยปริมาณสารเหล่านี้ในพรอพอลิสจะแตกต่างกันไปตามพืชท้องถิ่นของแต่ละพื้นที่ พรอพอลิสถูกนำมาใช้เป็นสมุนไพรในการรักษาโรคต่างๆ ตั้งแต่สมัยโบราณ ปัจจุบันพบว่าพรอพอลิสมีฤทธิ์ในการต้านการอักเสบ (anti-inflammation) ต้านจุลชีพ (antimicrobial effect) ต้านอนุมูลอิสระ (anti oxidant) ส่งเสริมภูมิคุ้มกัน (immunomodulatory) ช่วยสมานแผล รักษาโรคผิวหนัง แผลพุพอง เริม และแก้เจ็บคอ (Banskota et al., 2001; Sforcin and Bankova, 2011) จึงมีการนำพรอพอลิสผสมเป็นส่วนประกอบของผลิตภัณฑ์เสริมอาหาร และเวช-สำอางหลายชนิด

มีการศึกษาเพื่อนำพรอพอลิสไปใช้ในด้านต่างๆ ทางทันตกรรม เช่น ใช้เป็นน้ำยาล้างคลองรากฟัน ยาใส่รักษาคลองรากฟัน สารตัวกลางที่ใช้แช่ฟัน (storage media) ยาสีฟัน น้ำยาบ้วนปาก ยาทาแก้ร้อนในเพื่อรักษาแผลในช่องปาก สารลดการเสียวฟัน

รวมถึงใช้ปิดทับเนื้อเยื่อในโดยตรง (Parolia et al., 2010b; Więckiewicz et al., 2013)

ในปี 2005 Sabir และคณะได้ใช้พรอพอลิสจากผึ้งในอินโดนีเซียปิดทับเนื้อเยื่อในโดยตรงในหนู โดยพบว่าสารฟลาโวนอยด์จากพรอพอลิสช่วยลดการอักเสบของเนื้อเยื่อในและกระตุ้นการสร้างเนื้อฟันซ่อมสร้าง (reparative dentin) ใน 4 สัปดาห์ (Sabir et al., 2005) นอกจากนี้ในปี 2010 Paloria และคณะได้ศึกษาเปรียบเทียบการใช้พรอพอลิส เอ็มทีเอ และแคลเซียมไฮดรอกไซด์ในการปิดทับเนื้อเยื่อในโดยตรงในฟันมนุษย์ และพบว่าการตอบสนองของเนื้อเยื่อในของทั้งสามกลุ่มแตกต่างกันอย่างไม่มีนัยสำคัญทางสถิติ (Parolia et al., 2010a)

มีการศึกษาพรอพอลิสที่สกัดมาจากหลายจังหวัดในประเทศไทย โดยการศึกษาของ Siripatrawan และคณะในปี 2013 พบว่าสารสกัดพรอพอลิสไทยจากจังหวัดน่านสามารถต้านเชื้อ *Staphylococcus aureus* (Siripatrawan et al., 2013) สำหรับการศึกษาของ Chaipanha ในปี 2013 พบว่าพรอพอลิสไทยจากภาคตะวันออกเฉียงเหนือที่สกัดด้วยเอทานอลที่ความเข้มข้น 10 มิลลิกรัมต่อมิลลิลิตร ไม่เป็นพิษต่อเนื้อเยื่อใน อีกทั้งยังกระตุ้นการเพิ่มจำนวนของเซลล์เนื้อเยื่อในที่ 48 ชั่วโมง (Chaipanha, 2013) นอกจากนี้ผลิตภัณฑ์พรอพอลิสไทยจากการศึกษาเรื่อง “การผลิตผลิตภัณฑ์พรอพอลิสไทยเป็นวัสดุทางทันตกรรมสำหรับปิดเนื้อเยื่อในของมนุษย์” พบว่ามีสารฟลาโวนอยด์และสารประกอบฟีนอลิกสามารถต้านเชื้อก่อโรคฟันผุ และไม่เป็นพิษต่อเนื้อเยื่อใน (Namsirikul, 2014)

การศึกษาวิจัยครั้งนี้ต้องการศึกษาผลของผลิตภัณฑ์พรอพอลิสไทยในการใช้เป็นวัสดุปิดเนื้อเยื่อในโดยตรง โดยศึกษาในฟันมนุษย์ที่เลี้ยงในห้องปฏิบัติการ และศึกษาลักษณะทางมิญชวิทยา โดยประเมินจากชนิดและจำนวนเซลล์อักเสบ การเพิ่มจำนวนของหลอดเลือดที่ขยายตัว การตายของเซลล์ และการคงอยู่ของชั้นของเซลล์สร้างเนื้อฟัน

วัตถุประสงค์การวิจัย

เพื่อเปรียบเทียบลักษณะทางมิญชวิทยาในการหายของแผลจากการใช้ผลิตภัณฑ์พรอพอลิสไทยและแคลเซียมไฮดรอกไซด์ ในการปิดทับเนื้อเยื่อในโดยตรงในฟันมนุษย์ที่เลี้ยงในห้องปฏิบัติการ

วิธีการวิจัย

รูปแบบการวิจัย

เป็นการวิจัยเชิงทดลองในห้องปฏิบัติการ

เกณฑ์การเลือกตัวอย่างที่ศึกษา

คัดเลือกฟันกรามแท้มนุษย์ซี่ที่สามที่ถอนเนื่องจากการจัดฟัน หรือเป็นซี่ฟันที่ไม่ได้ใช้งาน โดยตัวฟันและรากฟันไม่มีพยาธิสภาพใดๆ มีการสร้างรากฟันได้ความยาว 1/3 ถึง 2/3 ของความยาวรากฟัน จากผู้ป่วยอายุ 15 ถึง 24 ปี ที่ไม่มีโรคทางระบบ และฟันไม่มีรอยผุหรือวัสดุอุดใดๆ โดยการศึกษานี้ได้รับการยกเว้นการพิจารณาจริยธรรมการวิจัยในมนุษย์ จากสำนักงานคณะกรรมการจริยธรรมการวิจัยในมนุษย์ มหาวิทยาลัยขอนแก่น หมายเลขสำคัญโครงการ HE562099

ขนาดตัวอย่าง

ใช้ฟันกรามแท้มนุษย์ซี่ที่สาม จำนวน 13 ซี่ โดยแบ่งเป็น 5 กลุ่ม

ขั้นตอนการทดลอง

การเตรียมฟันและการเลี้ยงฟัน

กลุ่มที่ 1 ฟันปกติที่ถูกถอนทันทีและไม่ได้เลี้ยงในห้องปฏิบัติการ จำนวน 1 ซี่

นำฟันกรามซี่ที่สามที่ถูกถอนอย่างละมุนละม่อม เก็บในภาชนะปลอดเชื้อที่มีฝาปิดซึ่งภายในบรรจุสารละลายบัฟเฟอร์ฟอร์มาลินความเข้มข้นร้อยละ 10 ทันที

กลุ่มที่ 2 ฟันที่ไม่ถูกกรอฟัน และเลี้ยงในห้องปฏิบัติการนาน 7 วัน จำนวน 1 ซี่ และ 14 วัน จำนวน 1 ซี่

นำฟันกรามซี่ที่สามที่ถอนอย่างละมุนละม่อมมาเก็บในภาชนะปลอดเชื้อที่มีฝาปิดทันที ซึ่งภายในบรรจุอาหารเลี้ยงเซลล์ชนิดดีเอ็มอีเอ็ม (Dulbecco's Modified Eagle Medium, DMEM, Biochrom AG, Germany) ปริมาตร 1,000 ไมโครลิตร ที่ประกอบด้วยเพนนิซิลินจี (penicillin G, Biochrom AG, Germany) ความเข้มข้น 100 ยู-นิตต่อมิลลิลิตร สเตร็ปโตมัยซิน (streptomycin, Biochrom AG, Germany) ความเข้มข้น 100 ไมโครกรัมต่อมิลลิลิตร และแอ็มโฟเทริซีนบี (amphotericin B, Biochrom AG, Germany) ความเข้มข้น 25 ไมโครกรัมต่อมิลลิลิตร จากนั้นทำการล้างคราบเลือดบนฟันด้วยสารละลายฟอสเฟตบัฟเฟอร์เซลาย (phosphate buffer saline, Biochrom AG, Germany) ขัดตัวฟันด้วยผงขัดพิวมิซและใช้ใบมีดผ่าตัดเบอร์ 15 ขูดเนื้อเยื่อส่วนปลายรากฟันออก โดยที่ปลายรากฟันสัมผัสกับอาหารเลี้ยงเซลล์ตลอดเวลา ต่อมาตัดรากฟันที่ระดับต่ำกว่าง่ามรากฟัน 2-3 มิลลิเมตร ด้วยหัวกรอกากเพชรปลายแหลมที่มีน้ำหล่อเลี้ยงตลอดเวลา และนำฟันไปเลี้ยงในภาชนะเลี้ยงเซลล์แบบ 12 หลุม โดยยึดตัวฟันด้วยแผ่นโลหะและเรซินคอมโพสิตชนิดไหลแผ่ (flowable composite resin, Filtek™ Z350 XT, 3M, ESPE, MN, USA) เพื่อไม่ให้ปลายรากฟันสัมผัสกับภาชนะ ดังรูปที่ 1 โดยเติมอาหารเลี้ยงเซลล์ชนิดดีเอ็มอีเอ็ม ที่ประกอบด้วยซีรัม (fetal bovine serum, FBS, *BioWhittaker®*, Lonza Walkersville, Inc., Walkersville, USA) ความเข้มข้นร้อยละ 20 เพนนิซิลินจี 100 ยูนิตต่อมิลลิลิตร สเตร็ปโตมัยซิน 100 ไมโครกรัมต่อมิลลิลิตร และแอ็มโฟเทริซีนบี 25 ไมโครกรัมต่อมิลลิลิตร ปริมาตร 4 มิลลิลิตร ให้ท่วมรากฟัน และเลี้ยงในตู้อบเลี้ยงเซลล์ในสภาวะอุณหภูมิ 37 องศาเซลเซียส และคาร์บอนไดออกไซด์ร้อยละ 5 ทั้งนี้จะเปลี่ยนอาหารเลี้ยงเซลล์ ทุก 2 วัน เป็นเวลา 7 วัน และ 14 วัน ตามระยะเวลาที่กำหนดในฟันแต่ละกลุ่ม

รูปที่ 1 แสดงการเลี้ยงฟันในอาหารเลี้ยงเซลล์

กลุ่มที่ 3 ฟันที่ถูกกรอทะลุเนื้อเยื่อใน แต่ไม่ได้ปิดเนื้อเยื่อในด้วยวัสดุใดๆ โดยเลี้ยงในห้องปฏิบัติการนาน 7 วัน จำนวน 1 ซี่ และ 14 วัน จำนวน 1 ซี่

เตรียมฟันเช่นเดียวกับกลุ่มที่ 2 แต่ใช้หัวกรอกากเพชรทรงกระบอกขนาดเส้นผ่าศูนย์กลาง 1.2 มิลลิเมตรและมีความยาว 4 มิลลิเมตร กับด้ามกรอฟันความเร็วสูงและหล่อเย็นด้วยน้ำตลอดเวลา กรอให้ได้โพรงฟันขนาดโดยประมาณ กว้าง 3 มิลลิเมตร ยาว 4 มิลลิเมตร ลึก 4 มิลลิเมตร จากนั้นใช้หัวกรอกากเพชรเดิม ค่อยๆ กรอจนพบรอยทะลุเนื้อเยื่อในขนาดประมาณ 0.5 มิลลิเมตร จากนั้นรองพื้นด้วยแก้วไอโอโนเมอร์ซีเมนต์ (Fugi IX GP Extra) ตามคำแนะนำของผู้ผลิต หนา 1-2 มิลลิเมตร รอวัสดุแข็งตัวเต็มที่ จากนั้นบูรณะด้วยวัสดุเรซินคอมโพสิต (Premise™, Kerr, CA, USA) แบบเป็นชั้นๆ แต่ละชั้นหนา 1.5 มิลลิเมตร และฉายแสงในแต่ละชั้นเป็นเวลา 40 วินาที จำนวน2 ชั้น แล้วจึงนำฟันไปเลี้ยงในภาชนะเลี้ยงเซลล์แบบ 12 หลุม ทั้งนี้การเลี้ยงฟันทำเช่นเดียวกับฟันที่เลี้ยงโดยไม่ถูกกรอฟัน (กลุ่มที่ 2) ตามระยะเวลาที่กำหนด

กลุ่มที่ 4 ฟันที่ถูกกรอทะลุเนื้อเยื่อในและปิดเนื้อเยื่อในด้วยแคลเซียมไฮดรอกไซด์ และเลี้ยงในห้องปฏิบัติการนาน 7 วัน จำนวน 2 ซี่ และ 14 วัน จำนวน 2 ซี่

เตรียมฟันเช่นเดียวกับฟันที่ถูกกรอทะลุเนื้อเยื่อในแต่ไม่ได้ปิดเนื้อเยื่อในด้วยวัสดุใดๆ (กลุ่มที่ 3) แต่ในฟันกลุ่มนี้ให้ปิดรอยทะลุเนื้อเยื่อในด้วยแคลเซียมไฮดรอกไซด์ชนิดครีม (hard-setting calcium hydroxide, Life®, Kerr, Romulus, Michigan, USA) โดยผสมส่วนเบสและแคตาลิสต์ ในอัตราส่วนที่ผู้ผลิตแนะนำ จากนั้นใช้ไดแคลแคริ-เออร์นำส่วนผสมปิดที่รอยทะลุ

รองพื้นด้วยแก้วไอ-โอโนเมอร์ซีเมนต์ และบูรณะฟันด้วยวัสดุเรซินคอม-โพสิตตามลำดับ จากนั้นทำการเลี้ยงฟันเช่นเดียวกับฟันกลุ่มข้างต้นตามระยะเวลาที่กำหนด

กลุ่มที่ 5 ฟันที่ถูกกรอทะลุเนื้อเยื่อใน และปิดเนื้อเยื่อในด้วยผลิตภัณฑ์พรอพอลิสไทย ที่เลี้ยงในห้องปฏิบัติการ 7 วัน จำนวน 2 ซี่ และ 14 วัน จำนวน 2 ซี่

เตรียมฟันเช่นเดียวกับฟันที่กรอทะลุเนื้อเยื่อในแต่ไม่ได้ปิดเนื้อเยื่อในด้วยวัสดุใดๆ (กลุ่มที่ 3) แต่ฟันกลุ่มนี้ให้ปิดรอยทะลุเนื้อเยื่อในด้วยผลิตภัณฑ์พรอพอลิสไทยที่ได้จากการศึกษาเรื่อง "การผลิตผลิตภัณฑ์พรอพอลิสไทยเป็นวัสดุทางทัน-ตกรรมสำหรับปิดเนื้อเยื่อในฟันของมนุษย์" (Namsirikul, 2014) โดยใช้ไดแคลแคริเออร์ จากนั้นรองพื้นด้วยแก้วไอโอโนเมอร์ซีเมนต์ บูรณะฟันด้วยวัสดุเรซินคอมโพสิต และเลี้ยงฟันเช่นเดียวกับฟันกลุ่มข้างต้นตามระยะเวลาที่กำหนด

การเตรียมชิ้นเนื้อและย้อมสีเพื่อศึกษาลักษณะทางมิญชวิทยา

ตรึงเนื้อเยื่อในโดยแช่ฟันในสารละลายบัฟเฟอร์ฟอร์มาลินความเข้มข้นร้อยละ 10 เป็นเวลา 5 วัน ตามด้วยแช่กรดไนตริกความเข้มข้นร้อยละ 10 เป็นเวลา 7-12 วัน จากนั้นตัดฟันด้านแก้มและด้านลิ้นออกประมาณ 1 มิลลิเมตร นำเข้าเครื่องเตรียมเนื้อเยื่ออัตโนมัติ ทำการฝังฟันที่ผ่านกระบวนการเตรียมเรียบร้อยแล้วในพาราฟฟิน และตัดชิ้นเนื้อตามแนวแกนฟันในแนวแก้ม-ลิ้นหนา 5 ไมครอน โดยเลือกชิ้นตัวอย่างบริเวณที่ตัดผ่านโพรงเนื้อเยื่อในตำแหน่งที่เนื้อเยื่อในเผยผึ่ง และย้อมสีฮีมาทอกซิลินและอีโอซิน (Hematoxylin & Eosin) ตามกระบวนการพื้นฐานต่อไป

ประเมินผลลักษณะทางมิญชวิทยาของเนื้อเยื่อในด้วยกล้องจุลทรรศน์แบบ 3 กระบอกตา (Eclipse 50i, Nikon, Japan) ที่ต่อกับกล้องดิจิตอล (DS-Fi1, Nikon, Japan) ที่กำลังขยาย 400 เท่า โดยสุ่มเลือก 5 บริเวณของเนื้อเยื่อในที่ติดกับหลังคาของโพรงเนื้อเยื่อใน (roof of pulp chamber) และบริเวณที่มีการเผยผึ่งของเนื้อเยื่อในที่สัมผัสกับวัสดุปิด จากนั้นทำการบันทึกภาพด้วยโปรแกรมถ่ายภาพ NIS Elements F3.2 (Nikon, Japan) เพื่อประเมินชนิดและจำนวนเซลล์อักเสบ การเพิ่มจำนวนหลอดเลือดที่มีการขยายตัว การตายของเซลล์ และการคงอยู่ของชั้นของเซลล์สร้างเนื้อฟัน ตามเกณฑ์ประเมินดังรายละเอียดตามตารางที่ 1

การวิเคราะห์ข้อมูล

ใช้สถิติเชิงพรรณนาอธิบายผลทางมิญชวิทยา

ตารางที่ 1 เกณฑ์การประเมินลักษณะทางมิญชวิทยา ดัดแปลงจาก Aeinehchi และคณะ 2003 และ Asgary และคณะ 2008

ลักษณะ		ระดับ		
		1 (ดีที่สุด)	2	3 (แย่ที่สุด
การอักเสบของเนื้อเยื่อใน	ชนิด	ไม่มีการอักเสบ	การอักเสบแบบเรื้อรัง	การอักเสบแบบเฉียบพลันและเรื้อรัง
		ความรุนแรง	ไม่มีการอักเสบ	การอักเสบเล็กน้อยถึงปานกลาง
		ความรุนแรง (Aeinehchi, 2003)	จำนวนเซลล์อักเสบน้อยกว่า 30 เซลล์	จำนวนเซลล์อักเสบอยู่ระหว่าง 30-60 เซลล์
	ขอบเขต	ไม่ปรากฏ	ใต้ต่อรอยทะลุ	ทั่วบริเวณตัวฟัน
การเพิ่มจำนวนหลอดเลือด		0-4 หลอดเลือด	5-8 หลอดเลือด	มากกว่า 8 หลอดเลือด
การตายของเซลล์		ไม่ปรากฏ	บางส่วน	ทั้งหมด
ชั้นของเซลล์สร้างเนื้อฟัน	พบว่าเซลล์สร้างเนื้อฟันเรียงตัวเป็นแถว (Palisade pattern of odontoblast cells)	พบเซลล์สร้างเนื้อฟัน	ไม่ปรากฏ	ชั้นของเซลล์สร้างเนื้อฟัน

ผลการวิจัย

การอักเสบ

พบว่าฟันส่วนใหญ่มีรูปแบบการอักเสบแบบเรื้อรัง ยกเว้นฟันปกติที่ไม่ได้เลี้ยงและถูกตรึงเนื้อเยื่อในฟันทันทีหลังถอนซึ่งพบเซลล์อักเสบเล็กน้อย โดยฟันส่วนใหญ่พบความรุนแรงของการอักเสบอยู่ในเกณฑ์ดีมาก (จำนวนเซลล์อักเสบเฉลี่ยน้อยกว่า 30 เซลล์) ได้แก่ ฟันที่เลี้ยง 7 และ14 วันโดยไม่กรอฟัน (23 และ 12 เซลล์ ตามลำดับ) ฟันกลุ่มควบคุมลบที่ถูกกรอจนทะลุเนื้อเยื่อในแต่ไม่ปิดเนื้อเยื่อในด้วยวัสดุใดๆ ที่เลี้ยงเป็นเวลา 14 วัน (29 เซลล์) ฟันที่กรอทะลุเนื้อเยื่อในและปิดด้วยแคลเซียมไฮดรอกไซด์แล้วเลี้ยง 7 หรือ 14 วัน (11 และ 14 เซลล์ ตามลำดับ) ฟันที่กรอทะลุเนื้อเยื่อในและปิดด้วยผลิตภัณฑ์พรอพอลิสไทยแล้วเลี้ยง 7 หรือ 14 วัน (9 และ 13 เซลล์ ตามลำดับ) ซึ่งฟันในกลุ่มต่างๆ เหล่านี้มีจำนวนเซลล์อักเสบใกล้เคียงกับฟันปกติ ยกเว้นฟันกลุ่มควบคุมลบที่กรอจนทะลุเนื้อเยื่อในแต่ไม่ปิดเนื้อเยื่อในด้วยวัสดุใดๆ ที่เลี้ยงเป็นเวลา 7 วัน (44 เซลล์) พบความรุนแรงการอักเสบอยู่ในเกณฑ์ปานกลาง (จำนวนเซลล์อักเสบอยู่ระหว่าง 30-60 เซลล์) ดังนั้นกลุ่มนี้จึงมีจำนวนเซลล์อักเสบสูงที่สุดและมากกว่ากลุ่มอื่นๆ แสดงดังรูปที่ 2

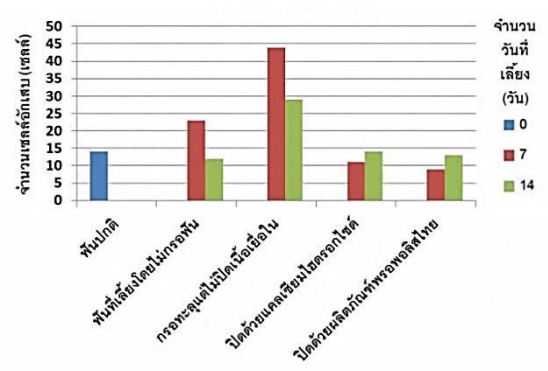

รูปที่ 2 จำนวนเซลล์อักเสบที่พบในเนื้อเยื่อในของฟันกลุ่มต่างๆ

จำนวนหลอดเลือดแดงที่พบการขยายตัว

พบว่าฟันปกติไม่เกิดการขยายตัวของหลอดเลือดแดง โดยหลอดเลือดแดงที่พบเป็นหลอดเลือดแดงขนาดเล็ก (arteriole) ที่มีลักษณะปกติ ในขณะที่กลุ่มอื่นๆ แม้จะพบว่าหลอดเลือดแดงมีการขยายตัวแต่ก็จัดอยู่ในเกณฑ์ที่ดี โดยฟันกลุ่มที่ถูกกรอจนทะลุเนื้อเยื่อในแต่ไม่ปิดเนื้อเยื่อในด้วยวัสดุใดๆ ที่เลี้ยง 7 วัน มีหลอดเลือดแดงขยายตัวมากที่สุดคือพบ 4 หลอดเลือด ส่วนกลุ่มที่พบจำนวนหลอดเลือดแดงขยายตัวน้อยที่สุดคือ ฟันกลุ่มควบคุมลบที่ถูกกรอจนทะลุเนื้อเยื่อในแต่ไม่ปิดเนื้อเยื่อในด้วยวัสดุใดๆ แล้วเลี้ยง 14 วัน และฟันที่ถูกกรอทะลุเนื้อเยื่อในและปิดด้วยแคลเซียมไฮดรอกไซด์แล้วเลี้ยง 14 วัน โดยพบหลอดเลือดแดงขยายตัว 1 หลอดเลือด ส่วนกลุ่มอื่นๆ พบว่ามีค่าต่างกันไปคือ ฟันที่เลี้ยงโดยไม่กรอฟันแล้วเลี้ยง 7 และ 14 วันพบหลอดเลือดแดงขยายตัว 2 หลอดเลือด ฟันที่ถูกกรอทะลุเนื้อเยื่อในและปิดด้วยแคลเซียมไฮดรอกไซด์แล้วเลี้ยง 7 วัน พบหลอดเลือดแดงขยายตัว 3 หลอดเลือด ฟันที่เลี้ยงโดยไม่กรอฟันและฟันที่ถูกกรอทะลุเนื้อเยื่อในและปิดด้วยผลิตภัณฑ์พรอพอลิสไทยแล้วเลี้ยง 7 และ 14 วัน พบหลอดเลือดแดงขยายตัว 2 หลอดเลือด ดังรูปที่ 3

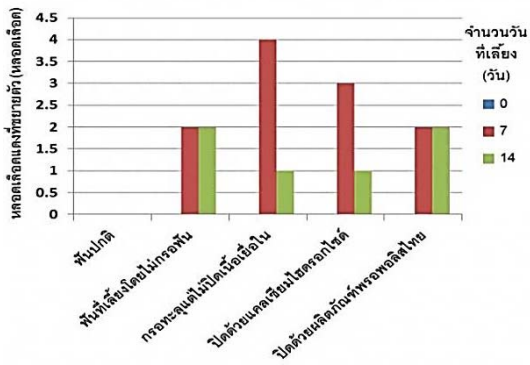

รูปที่ 3 จำนวนหลอดเลือดแดงที่ขยายตัวในฟันกลุ่มต่างๆ

การตายของเซลล์

ฟันปกติและฟันในกลุ่มที่เลี้ยงโดยไม่ถูกกรอฟันนั้นไม่พบการตายของเซลล์ แต่ฟันในกลุ่มที่ถูกกรอทะลุเนื้อเยื่อใน ทั้งในกลุ่มที่ไม่ปิดวัสดุปิดเนื้อเยื่อในหรือกลุ่มที่ปิดด้วยวัสดุแคลเซียมไฮดรอกไซด์หรือ

ผลิตภัณฑ์พรอพอลิสไทยนั้นพบการตายของเซลล์บริเวณรอยทะลุต่อเนื้อเยื่อใน ซึ่งบริเวณนั้นจะไม่มีเซลล์ปรากฏอยู่ และมีการสร้างเนื้อเยื่อเส้นใยย้อมติดสีม่วงเข้มล้อมรอบเนื้อเยื่อในที่บริเวณใต้ต่อรอยทะลุ

ลักษณะของชั้นเซลล์สร้างเนื้อฟัน

ฟันปกติพบเซลล์สร้างเนื้อฟันมีรูปร่างทรงกระบอกหรือรูปลูกบาศก์ นิวเคลียสมีลักษณะกลมติดสีม่วงเข้ม ไซโตพลาสซึมมีสีม่วงอ่อน เรียงเป็นแถวยาวแนบกับเนื้อฟัน ส่วนในฟันกลุ่มอื่นๆ พบเซลล์สร้างเนื้อฟันแยกจากเนื้อฟัน ไซโตพลาส- ซึมและนิวเคลียสของเซลล์สร้างเนื้อฟันหดตัว นิวเคลียสติดสีม่วงเข้มมากขึ้น ยกเว้นฟันในกลุ่มที่ถูกกรอทะลุเนื้อเยื่อในและปิดด้วยผลิตภัณฑ์พรอพอลิสไทยที่เลี้ยง 7 วัน ซึ่งพบว่าเซลล์สร้างเนื้อฟันบริเวณรอยทะลุเนื้อเยื่อในบางส่วนยังเรียงตัวเป็นระเบียบและแนบสนิทกับเนื้อฟัน แสดงดังรูปที่ 4

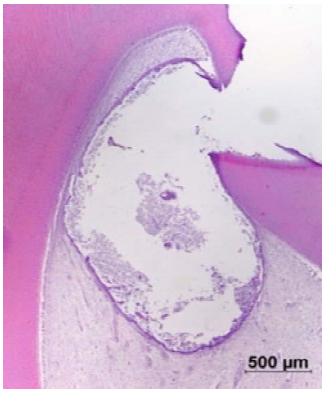

รูปที่ 4 ลักษณะทางมิญชวิทยาของฟันที่ถูกกรอทะลุเนื้อเยื่อในและปิดด้วยผลิตภัณฑ์พรอพอลิสไทยที่เลี้ยงในห้องปฏิบัติการเป็นเวลา 7 วัน

อภิปรายและสรุปผลการวิจัย

การศึกษานี้ได้นำแบบจำลองการเลี้ยงฟันทั้งซี่ในห้องปฏิบัติการมาใช้ โดยพบว่าเมื่อเลี้ยงได้ 7 วัน และ 14 วัน เซลล์สร้างเส้นใยของเนื้อเยื่อในยังคงมีลักษณะปกติ อย่างไรก็ดีเซลล์สร้างเนื้อฟันจะมีรูปร่างเปลี่ยนแปลงไปจากฟันปกติที่ไม่ได้เลี้ยง โดยอาจเป็นผลเนื่องมาจากข้อจำกัดของระบบการเลี้ยงฟันในห้องปฏิบัติการ ซึ่งไม่สามารถจำลองระบบไหลเวียนโลหิตของเนื้อเยื่อในโพรงฟันที่อยู่ภายในเนื้อฟันที่เป็นเสมือนระบบปิดให้เหมือนในสภาวะช่องปากปกติได้อย่างสมบูรณ์ ทำให้สารอาหารต่างๆ เข้าไปสู่เนื้อเยื่อในโพรงฟันไม่ดี ดังนั้นเซลล์สร้างเนื้อฟันและเซลล์เนื้อเยื่อในจะได้รับอาหารไม่เต็มที่เท่ากับการเลี้ยงเซลล์เนื้อเยื่อในในอาหารเลี้ยงเซลล์หรือการเลี้ยงด้วยแบบจำลองการเลี้ยงแผ่นฟัน (tooth slice model) (Chokechanachaisakul et al., 2012) นอกจากนี้การศึกษานี้พบว่าฟันที่เลี้ยงพบการปนเปื้อนของเชื้อแบคทีเรียอยู่บ่อยครั้ง ซึ่งส่วนใหญ่จะเริ่มพบการปนเปื้อนของเชื้อแบคทีเรียในวันที่ 4 ของการเลี้ยง โดยอาหารเลี้ยงฟันมีลักษณะขุ่นข้นมากขึ้น ซึ่งการปนเปื้อนของแบคทีเรียจะมีผลต่อการหายของแผลในเนื้อเยื่อใน (Kakehashi et al., 1965) ทำให้ต้องคัดฟันซี่ดังกล่าวออกจากการศึกษา และไม่สามารถเลี้ยงฟันจนครบ 28 วันได้ แม้ว่าจะได้แก้ปัญหาในการฆ่าเชื้ออุปกรณ์ต่างๆ ที่ทำการทดลอง หรือขัดฟันด้วยผงขัดพิวมิซและเช็ดฟันด้วยแอลกอฮอล์แล้วก็ตาม อาจเนื่องมาจากมีการปนเปื้อนของเชื้อเกิดขึ้นในฟันซี่ดังกล่าวตั้งแต่เริ่มทดลอง และอาจเกิดจากกระบวนการในการทำงานต่างๆ ในขั้นตอนการตัดชิ้นเนื้อที่มีความซับซ้อน แต่เมื่อเปรียบเทียบกับลักษณะทางมิญชวิทยาของฟันที่เลี้ยงด้วยแบบจำลองนี้ในการศึกษาของ Tecles และคณะ ในปี 2008 ที่นำแบบจำลองการเลี้ยงฟันทั้งซี่มาศึกษาการสร้างเนื้อฟันซ่อมสร้างและความเข้ากันได้ทางชีวภาพของวัสดุปิดเนื้อเยื่อในด้วยแคลเซียม-ไฮดรอกไซด์และเอ็มทีเอ โดยใช้ฟันกรามซี่ที่สามที่รากยังสร้างไม่สมบูรณ์ และถูกถอนเนื่องจากการจัดฟันในคนไข้อายุ 15-18 ปี ที่เลี้ยงในอาหารเลี้ยงเซลล์ MEM เป็นเวลา 1 วัน 14 วัน และ 28 วัน โดยเปลี่ยนอาหารเลี้ยงเซลล์ทุกวัน (Tecles et al., 2008) ก็พบว่ามีลักษณะทางมิญชวิทยาของฟันที่ใกล้เคียงกัน ดังนั้นจึงมีความเป็นไปได้ในการนำแบบจำลองนี้มาใช้เพื่อศึกษาผลของวัสดุปิดเนื้อเยื่อในชนิดอื่นๆ ต่อไปได้

การเลือกวัสดุในการปิดทับเนื้อเยื่อในโดยตรงเป็นอีกปัจจัยหนึ่งที่ส่งผลต่อความสำเร็จในการรักษา

ความมีชีวิตของเนื้อเยื่อใน โดยคุณสมบัติของวัสดุที่เหมาะสมคือ ไม่มีพิษ สามารถกำจัดเชื้อแบคทีเรีย ต้านการอักเสบ และป้องกันการรั่วซึมของแบคทีเรีย (American Academy of Pediatric Dentistry [AAPD], 2009)

พรอพอลิสเป็นสารสกัดจากธรรมชาติ มีองค์ประกอบของสารโพลีฟีนอลหรือสารประกอบ ฟีนอลิก ซึ่งมีฤทธิ์ต้านการอักเสบ ต้านจุลชีพ และต้านอนุมูลอิสระ การศึกษานี้เลือกใช้ผลิตภัณฑ์พรอพอลิสไทยจากหนองคาย จากการศึกษาเรื่อง “การผลิตผลิตภัณฑ์พรอพอลิสไทยเป็นวัสดุทางทัน-ตกรรมสำหรับปิดเนื้อเยื่อในฟันของมนุษย์” ซึ่งมีสารฟลาโวนอยด์และสารประกอบฟีนอลิก สามารถต้านเชื้อก่อโรคฟันผุและไม่เป็นพิษต่อเนื้อเยื่อในฟัน (Namsirikul, 2014) เพื่อปิดเนื้อเยื่อในโดยตรงในฟันมนุษย์จำนวน 13 ซี่ โดยใช้โมเดลการเลี้ยงฟันทั้งซี่ ในห้องปฏิบัติการ ซึ่งพบว่าฟันปกติ ฟันที่ถูกกรอทะลุเนื้อเยื่อในและปิดด้วยแคลเซียมไฮดรอกไซด์แล้วเลี้ยง 7 หรือ 14 วัน และฟันที่ถูกกรอทะลุเนื้อเยื่อในและปิดด้วยผลิตภัณฑ์พรอพอลิสไทยแล้วเลี้ยง 7 หรือ 14 วัน มีจำนวนเซลล์อักเสบเล็กน้อยและมีค่าใกล้เคียงกัน ซึ่งสอดคล้องกับการศึกษาของ Paloria และคณะที่เปรียบเทียบการใช้พรอพอลิส เอ็มทีเอ และแคลเซียมไฮดรอกไซด์ในการปิดทับเนื้อเยื่อในโดยตรงในฟันกรามน้อยมนุษย์ แล้วถอนฟันในวันที่ 15 และ 45 ซึ่งพบว่าในวันที่ 15 ฟันในกลุ่มพรอพอลิสและ กลุ่มแคลเซียมไฮดรอกไซด์ส่วนใหญ่มีการอักเสบปานกลาง (Parolia et al., 2010a) ในขณะที่การศึกษาของ Sabir และคณะในปี 2005 พบว่าการใช้พรอพอลิสที่มีฟลาโวนอยด์ปิดเนื้อเยื่อในฟันหนูนั้นใน 7 วันไม่พบการอักเสบใดๆ แต่ในวันที่ 14 และ 28 พบการอักเสบเพิ่มขึ้น ส่วนกลุ่มที่ใช้พรอพอลิสที่ไม่มีฟลาโวนอยด์ปิดเนื้อเยื่อในฟันหนูนั้นทำให้เกิดการอักเสบเล็กน้อยใน 7 วันและเมื่อเวลาผ่านไป 14 หรือ 28 วันจะพบการอักเสบเพิ่มขึ้น(Sabir et al., 2005)

ฟันปกติไม่พบการขยายตัวของหลอดเลือด แต่พบหลอดเลือดแดงเล็กปกติ ขณะที่กลุ่มอื่นๆ จะพบการขยายตัวของหลอดเลือดแดง โดยพบว่าจำนวนหลอดเลือดแดงที่มีการขยายตัวที่พบในฟันที่เลี้ยงโดยไม่กรอฟันและฟันที่กรอทะลุเนื้อเยื่อในฟันและปิดด้วยผลิตภัณฑ์พรอพอลิสไทย ที่เลี้ยง 7 และ 14 วัน มีค่าไม่แตกต่างกัน ซึ่งค่าหลอดเลือดเฉลี่ยที่ได้นี้ใกล้เคียงกับการศึกษาของ Aeinehchi และคณะ ในปี 2003 ที่พบการขยายตัวของหลอดเลือดอยู่ในเกณฑ์น้อยถึงปานกลาง (Aeinehchi et al., 2003)

การศึกษานี้ฟันที่ได้กรอทะลุเนื้อเยื่อในทุกกลุ่มจะพบการตายของเซลล์ใต้ต่อรอยทะลุ ซึ่งเป็นการตอบสนองของเซลล์ต่อภยันตรายจากสิ่งกระตุ้นภายนอกทั้งจากการกรอฟันและจากวัสดุปิดเนื้อเยื่อในโดยไม่พบการสร้างสะพานเนื้อฟันซ่อมสร้างบริเวณใต้ต่อรอยทะลุ และพบเพียงเนื้อเยื่อเส้นใย ปกคลุมบริเวณดังกล่าว ทั้งนี้เนื่องจากระยะเวลาที่ใช้ในการทดลองเพียง 7 วัน หรือ 14 วันนั้น ไม่นานพอที่จะเกิดสะพานฟันซ่อมสร้างด้วยแคลเซียม-ไฮดรอกไซด์หรือผลิตภัณฑ์พรอพอลิสไทยได้ ซึ่งสอดคล้องกับการศึกษาอื่นก่อนหน้านี้ (Tecles et al., 2008; Aeinehchi et al., 2003) นอกจากนี้ Olsson และคณะได้ทบทวนวรรณกรรมอย่างเป็นระบบ แล้วพบว่าในฟันที่ปิดเนื้อเยื่อในด้วยแคลเซียมไฮดรอก-ไซด์จะพบการเกิดสะพานฟันซ่อมสร้างภายหลังสัปดาห์ที่สามขึ้นไปเช่นกัน (Olsson et al., 2006)

ภายใต้สภาวะการทดลองนี้อาจกล่าวได้ว่าประสิทธิผลการหายของแผลด้วยผลิตภัณฑ์พรอพอลิสไทยและแคลเซียมไฮดรอกไซด์ ในการปิดเนื้อเยื่อในโดยตรงในฟันมนุษย์ที่เลี้ยงในห้องปฏิบัติการไม่แตกต่างกัน

กิตติกรรมประกาศ

งานวิจัยนี้ได้รับทุนสนับสนุนจากบัณฑิตวิทยาลัย มหาวิทยาลัยขอนแก่น

เอกสารอ้างอิง

Aeinehchi M, Eslami B, Ghanbariha M, and Saffar AS. Mineral trioxide aggregate (MTA) and calcium hydroxide as pulp-capping agents in human teeth: a preliminary report. Int Endod J 2003; 36(3):225-231.

American Academy of Pediatric Dentistry [AAPD]. Guideline on pulp therapy for primary and immature permanent teeth [online] 2009 [cited 2013 Mar 19]. Available from: http://www.guidelines.gov/content.aspx?id=15252.

Asgary S, Eghbal MJ, Parirokh M, Ghanavati F, and Rahimi H. A comparative study of histologic response to different pulp capping materials and a novel endodontic cement. Oral Surg Oral Med Oral Pathol Oral Radiol Endod 2008;106(4): 609-614.

Banskota AH, Tezuka Y, and Kadota S. Recent progress in pharmacological research of propolis. In Phytother Res 2001;15: 561-571.

Chaipanha P. Effect of Thai propolis crude extracts on the cytotoxicity and proliferation of human dental pulp cells, in vitro [Master Thesis in Restorative Dentistry]. Khon Kaen: The Graduate School, Khon Kaen University; 2013 [in Thai].

Chokechanachaisakul U, Kaneko T, Yamanaka Y, Okiji T, and Suda H. A novel whole tooth-in-jaw-bone culture of rat molars: morphological, immunohistochemical, and laser capture microdissection analysis. Microsc Res Tech 2012; 75(10): 1341-1347.

Hilton TJ. Keys to clinical success with pulp capping: a review of the literature. Oper Dent 2009; 34(5): 615-625.

Kakehashi S, Stanley HR, and Fitzgerald RJ. The effects of surgical exposure of dental pulps in germ-free and conventional laboratory rats. Oral Surg Oral Med Oral Pathol 1965; 20:340-349.

Kidd EAM. Microleakage : a review. Journal of Dentistry 1976; 4 (5):199-206.

Murray PE, Lumley PJ, Hafez AA, Cox CF, and Smith AJ. Preserving the vital pulp in operative dentistry: 4. Factors influencing successful pulp capping. Dent Update 2002; 29(5):225-230, 232-223.

Namsirikul T. Manufacturing of Thai propolis product for human pulp capping material[Master Thesis in Restorative Dentistry]. Khon Kaen: The Graduate School, Khon Kaen University; 2014 [in Thai].

Olsson H, Petersson K, and Rohlin M. Formation of a hard tissue barrier after pulp cappings in humans. A systematic review. Int Endod J 2006; 39(6):429-442.

Pameijer, C.H., and Stanley, H.R. 1998. The disastrous effects of the "total etch" technique in vital pulp capping in primates. Am J Dent 11 Spec No: S45-54.

Parirokh M, and Torabinejad M. Mineral trioxide aggregate: a comprehensive literature review--Part III: Clinical applications, drawbacks, and mechanism of action. In J Endod 2010; 36:400-413.

Parolia A, Kundabala M, Rao NN, Acharya SR, Agrawal P, Mohan M, and Thomas M. A comparative histological analysis of human pulp following direct pulp capping with Propolis, mineral trioxide aggregate and Dycal. In Aust Dent J 2010a; 55:59-64.

Parolia A, Thomas M, Kundabala M, and Mohan M. propolis and its potential uses in oral health. International Journal of Medicine and Medical Sciences 2010b; 2(7):210-215.

Sabir A, Tabbu CR, Agustiono P, and Sosroseno W. Histological analysis of rat dental pulp tissue capped with propolis. J Oral Sci 2005; 47(3):135-138.

Sforcin JM, and Bankova V. Propolis: is there a potential for the development of new drugs? In J Ethnopharmacol 2011; 133:253-260.

Siripatrawan U, Vitchayakitti W, Sanguandeekul, R, and Chanchao C. Antioxidant and antimicrobial properties of Thai propolis extracted using ethanol aqueous solution. Int J Food SCi Tech 2013; 48: 22-27.

Tecles O, Laurent P, Aubut V, and About I. Human tooth culture: a study model for reparative dentinogenesis and direct pulp capping materials biocompatibility. J Biomed Mater Res B Appl Biomater 2008; 85(1):180-187.

Tziafas D, Smith AJ, and Lesot H. Designing new treatment strategies in vital pulp therapy. In J Dent 2000; 28:77-92.

Witherspoon DE. Vital pulp therapy with new materials: new directions and treatment perspectives--permanent teeth. In J Endod 2008; 34: S25-28.

Więckiewicz W, Miernik M, Więckiewicz M, and Morawiec T. Does propolis help to maintain oral health? Evid Based Complement Alternat Med 2013; 2013:351062.