การศึกษาผลของน้ำมะพร้าวอ่อนต่อการเพิ่มความหนาของผิวหนัง, ขนาดของคอลลาเจน และจำนวนของรากขนของหนูขาวเพศเมียที่ถูกตัดรังไข่ออก

Effects of Young Coconut Juice on Increasing Skin Thickness, Collagen Size and Number of Hair Follicle in Ovariectomized Rats

นูรดีน บือราเฮง (Nurdeen Bueraheng)* ดร.สากล สุวลักษณ์ (Dr.Sakon Suwaluck)**
ดร.นิซาอูดะห์ ระเด่นอาหมัด (Dr.Nisaudah Radenahmad)***

บทคัดย่อ

จากการศึกษาก่อนหน้านี้เราพบว่า หนูที่ตัดรังไข่ออก (ovx rats) และได้รับน้ำมะพร้าวอ่อน (YCJ) 100 mL/KgBW มีผลเร่งการสมานแผล การวิจัยครั้งนี้จึงมีวัตถุประสงค์เพื่อศึกษาผลของน้ำมะพร้าวอ่อนซึ่งมีองค์ประกอบของ β-sitosterol ในความเข้มข้นที่ต่ำกว่าว่าจะสามารถปรับปรุงให้คุณภาพของผิวหนังใน ovx rats ดีขึ้นหรือไม่ โดยสุ่มเลือกหนูขาวเพศเมีย แบ่งเป็น 7 กลุ่ม คือ baseline (BL), sham-operated (SW), ovx (OW), ovx และฉีด estradiol benzoate 2.5 μg/kgBW (EB), ovx ได้รับน้ำมะพร้าวอ่อนความเข้มข้น 10, 20 และ 40 mL/kgBW (OY10, OY20 and OY40 ตามลำดับ) เมื่อครบ 10 สัปดาห์ จะทำการฆ่าหนู เลาะผิวหนังและนำไปผ่านขบวนการเพื่อศึกษาด้วยกล้อง TEM พบว่าหนูกลุ่มที่ได้รับน้ำมะพร้าวอ่อนทุกกลุ่ม มีชั้นหนังกำพร้าและชั้นหนังแท้หนากว่ากลุ่ม OW จำนวนของรากขนของกลุ่ม OY40 มากกว่ากลุ่ม OW เส้นผ่าศูนย์กลางของเส้นใยคอลลาเจนของกลุ่มที่ได้รับน้ำมะพร้าวอ่อนทุกกลุ่มมากกว่ากลุ่ม OW และ EB โดยสรุปการศึกษาครั้งนี้พบว่าความเข้มข้นของน้ำมะพร้าวอ่อน 40 mL/kgBW ต่อวันเป็นความเข้มข้นที่น่าจะเหมาะสมที่สุดในการพัฒนาคุณภาพของผิวหนังในหนูที่ถูกตัดรังไข่ออก

ABSTRACT

We have previously demonstrated that ovariectomized (ovx) rats receiving young coconut juice (YCJ) at 100 mL/kgBW had a much better wound healing response than the control. In this study, YCJ containing β-sitosterol, was further investigated to determine whether YCJ at lower doses improved over all skin complexion in ovx rats. Female Wistar rats were randomly divided into 7 groups: baseline (BL), sham-operated (SW), ovx (OW), ovx receiving estradiol benzoate 2.5 μg/kgBW (EB), ovx receiving YCJ at 10, 20 and 40 mL/kgBW (OY10, OY20 and OY40, respectively). At the end of the tenth-week, the rats were sacrificed, and the skin was removed, fixed and processed for an ultrastructure investigation by TEM. In all the OY groups, the epidermis and dermis were significantly thicker than those from the OW group and the number of hair follicles of the OY40 group was significantly higher for the OW group. Furthermore, the diameter of collagen fibers of all OY groups were greater than those from the OW and EB groups. In summary, YCJ at 40 mL/kgBW was the most likely dose to improve skin complexion.

คำสำคัญ: น้ำมะพร้าวอ่อน Cocos Lucifera L. ผิวหนัง

Keywords: Young Coconut Juice, Cocos Lucifera L., Skin

** นักศึกษา หลักสูตรวิทยาศาสตรมหาบัณฑิต สาขาวิชากายวิภาคศาสตร์ คณะวิทยาศาสตร์ มหาวิทยาลัยสงขลานครินทร์*

*** อาจารย์ สาขาวิชาพยาธิวิทยา คณะแพทยศาสตร์ มหาวิทยาลัยสงขลานครินทร์*

**** รองศาสตราจารย์ สาขาวิชากายวิภาคศาสตร์ คณะวิทยาศาสตร์ มหาวิทยาลัยสงขลานครินทร์*

บทนำ

สตรีวัยหมดประจำเดือนหรือที่เรียกว่าสตรีวัยทองจะมีการเปลี่ยนแปลงของผิวหนังที่เสื่อมลง (Duhn *et al*.,1997) โดยพบว่าผิวหนังจะฝ่อลีบ เหี่ยวย่น และมีปริมาณของ collagen ลดลง จากงานวิจัยรายงานว่าผิวหนังสตรีวัยหมดประจำเดือนที่บางลงเกิดจากการลดลงของปริมาณ collagen ผิวหนังที่เสื่อมสภาพส่งผลกระทบต่อคุณภาพชีวิตของสตรีวัยนี้ (Pierard *et al*., 1995; Brincat *et al*., 1987) การขาดฮอร์โมนเอสโตรเจนจากการสูญเสียการทำงานของรังไข่อาจทำให้การเสื่อมสภาพของผิวหนังดังกล่าวมีมากขึ้น (Pierard *et al*., 1995) การใช้ฮอร์โมนเอสโตรเจนทดแทน มีผลดีต่อสุขภาพผิวหนัง (Rauramo *et al*.,1969) โดยความชุ่มชื่นของผิวหนังจะเพิ่มขึ้นเมื่อสตรีวัยหมดประจำเดือนใช้ estradiol 0.01 % และ estriol 0.3 % เป็นระยะเวลา 6 เดือน (Schmidt *et al*., 1996) และจากการศึกษาในหนูพบว่า estrogen therapy ทำให้ความหนาของผิวหนังเพิ่มขึ้น (Bullough, 1943) กลไกการออกฤทธิ์ของเอสโตรเจนต่อเซลล์ผิวหนัง พบว่ามีผลต่อเซลล์ผ่าน estrogen receptor β (ER β) โดยสามารถพบ ER β ได้บนเซลล์ fibroblast และ keratinocyte ของผิวหนัง (Stevenson *et al*., 2008; Kenda and Watanabe, 2003) อย่างไรก็ตามการใช้ฮอร์โมนทดแทนเพื่อรักษาอาการต่างๆ ของวัยหมดประจำเดือนทำให้เกิดภาวะแทรกซ้อน โดยเฉพาะมะเร็งเต้านมและมะเร็งรังไข่ (Berel *et al*., 2007; Oikarinen, 2000) นำไปสู่ความสนใจศึกษาหาฮอร์โมนทดแทนที่มาจากธรรมชาติที่เรียกว่าไฟโตเอสโตรเจน (phytoestrogen) ซึ่งสามารถพบได้ในพืชหลายชนิดรวมทั้งในน้ำมะพร้าวอ่อนซึ่งถือเป็นพืชเศรษฐกิจของภาคใต้ มีงานวิจัยที่ชี้ว่าในน้ำมะพร้าวอ่อนมีสาร estrone, 17β-estradiol และ β-sitosterol การฉีดสารสกัดน้ำมะพร้าวอ่อนในปริมาณที่เทียบเท่ากับน้ำมะพร้าวอ่อน 7500 mL/KgBW/day ติดต่อกันเป็นเวลา 3 วัน พบว่าทำให้น้ำหนักมดลูกของหนูขาวอายุ 23 วันเพิ่มขึ้นอย่างมีนัยสำคัญทางสถิติ (Pungmatharith, 1988) จากการวิจัยของ Radenahmad และคณะ พบว่าน้ำมะพร้าวอ่อนมีผลต่อการสมานแผลในหนูขาวเพศเมียที่ถูกตัดรังไข่และทำให้เพิ่มความหนาของชั้น epidermis และ dermis (Radenahmad *et al*., 2012) จากการศึกษาเซลล์ keratinocyte โดยใช้กล้องจุลทรรศน์อิเล็กตรอน พบว่าเซลล์ keratinocyte ในชั้น epidermis ของหนูขาวที่ได้รับน้ำมะพร้าวอ่อนมีขนาดใหญ่กว่ากลุ่มควบคุม (Radenahmad *et al*., 2015) แต่หนูขาวที่ได้รับน้ำมะพร้าวอ่อน 100 mL/KgBW เป็นเวลา 5 สัปดาห์ พบว่ามีการสะสมของไกลโคเจนเพิ่มขึ้นในเซลล์ตับ ซึ่งอาจจะเพิ่มความเสี่ยงต่อการเป็นโรคตับ เช่น fatty liver, liver cirrhosis ได้หากมีการบริโภคเป็นระยะเวลาที่นานในสตรีวัยทอง งานวิจัยนี้มีวัตถุประสงค์เพื่อศึกษาผลของน้ำมะพร้าวอ่อนต่อการเปลี่ยนแปลงของชั้นต่างๆ ของผิวหนังรวมทั้ง collagen fibers ซึ่งเป็นองค์ประกอบสำคัญที่เกี่ยวข้องกับการฝ่อหรือเหี่ยวของผิวหนัง ด้วยเทคนิคทางจุลกายวิภาคศาสตร์ในระดับ light microscope (LM) และ transmission electron microscope (TEM) และศึกษาหาความเข้มข้นที่เหมาะสม (optimal dose) ของน้ำมะพร้าวอ่อนที่จะดื่มได้ในแต่ละวันสำหรับสตรีวัยหมดประจำเดือน

วัตถุประสงค์การวิจัย

เพื่อศึกษาการเปลี่ยนแปลงเชิงคุณภาพของผิวหนังหนู ได้แก่ ความหนาของผิวหนัง, ขนาดของ collagen, จำนวนของรากขน ด้วยเทคนิคทางจุลกายวิภาคศาสตร์ระดับ LM และ TEM โดยเปรียบเทียบระหว่างกลุ่มควบคุมกับกลุ่มทดลอง รวมทั้งหาความเข้มข้นที่เหมาะสม (optimal dose) ของน้ำมะพร้าวอ่อนที่จะดื่มได้ในแต่ละวันสำหรับสตรีวัยหมดประจำเดือนโดยไม่ก่อให้เกิดภาวะแทรกซ้อนต่ออวัยวะอื่นๆ

วิธีการวิจัย

ใช้หนูขาวใหญ่พันธุ์วิสตาร์เพศเมียอายุ 8 เดือน หนัก 250-300 กรัมแบ่งเป็น 7 กลุ่ม (5 ตัวต่อกลุ่ม

สำหรับการศึกษา LM และ 3 ตัวต่อกลุ่มสำหรับการศึกษา TEM) ประกอบด้วย

1. กลุ่มควบคุม ประกอบด้วย

1.1 Baseline = BL คือ กลุ่มหนูที่ไม่ได้ผ่าตัดเปิดแผลที่ช่องท้องไม่ได้ตัดรังไข่ออกและฆ่าทันทีในวันที่เริ่มการวิจัย

1.2 Sham operation = SW คือ กลุ่มหนูที่ผ่าตัดเปิดแผลที่ช่องท้อง แต่ไม่ได้ตัดรังไข่ออก และให้ reverse osmosis water (RO water)

1.3 Ovariectomy = OW คือ กลุ่มหนูที่ผ่าตัดเปิดแผลที่ช่องท้องและตัดรังไข่ออกทั้งสองข้างและให้ RO water

1.4 Ovariectomy + estradiol benzoate = EB โดยฉีด estradiol benzoate 2.5 μg/kgBW เข้าช่องท้อง (i.p) สัปดาห์ละ 3 วัน

2. กลุ่มทดลอง คือ กลุ่มหนูที่ผ่าตัดเปิดแผลที่ช่องท้องและตัดรังไข่ออกทั้งสองข้าง แบ่งออกเป็น 3 กลุ่มตามความเข้มข้นของน้ำมะพร้าวอ่อนดังนี้

2.1 Ovariectomy + YCJ 10 mL/kgBW = OY10 คือได้รับน้ำมะพร้าวอ่อนความเข้มข้น 10 mL/kgBW

2.2 Ovariectomy + YCJ 20 mL/kgBW = OY20 คือได้รับน้ำมะพร้าวอ่อนความเข้มข้น 20 mL/kgBW

2.3 Ovariectomy + YCJ 40 mL/kgBW = OY40 คือได้รับน้ำมะพร้าวอ่อนความเข้มข้น 40 mL/kgBW

การให้ RO water และน้ำมะพร้าวอ่อนให้ทาง feeding tube วันละ 1 ครั้ง เวลาเดียวกัน เป็นเวลา 10 สัปดาห์ เมื่อครบกำหนดจะทำการฆ่า เก็บผิวหนังบริเวณใต้ต่อกระดูกสะบัก และเลือดเพื่อตรวจหา estradiol ด้วยวิธี chemiluminescent immunoassay (CIA) technique

การศึกษาเนื้อเยื่อวิทยาสำหรับ LM

ย้อมเนื้อเยื่อผิวหนังด้วย H&E นำมาส่องดูด้วยกล้อง LM และสุ่มดูความหนาของชั้น epidermis และ dermis โดยวัดช่วงที่หนาที่สุด 10 จุดของแต่ละ section ด้วยโปรแกรม Image Analysis Software (Olympus, Cellsens version 1.6, Japan) และนับจำนวนรากขนที่มีขนาดตั้งแต่ 20 μm เป็นต้นไป โดยสุ่มนับ 10 พื้นที่ของชั้น dermis ด้วย eyepiece graticules

การศึกษาเนื้อเยื่อวิทยาสำหรับ TEMนำผิวหนังไปแช่ใน 4% paraformaldehyde ที่อุณหภูมิ 4 °C pH 7.2 เป็นเวลา 24 ชั่วโมง ล้างด้วย 0.1 M buffer จากนั้นแช่ใน osmium tetroxide เป็นเวลา 1 ชั่วโมง dehydrate โดยแช่ในแอลกอฮอล์ความเข้มข้น 50, 60, 70, 95 และ 100% ตามลำดับ นำตัวอย่างผิวหนังที่ผ่านขั้นตอนการเตรียมเนื้อเยื่อแล้วฝังใน embedding mixture และนำตัวอย่างใส่ในตู้อบที่อุณหภูมิ 80 °C เป็นเวลา 12-15 ชั่วโมง นำผิวหนังที่ฝังใน embedding mixture มาตัดให้บางด้วยเครื่อง ultramicrotome ด้วยความหนา 400 nm ก่อนจะวางไว้บนสไลด์ ซึ่งจะเรียกว่า semi-thin section ส่วนตัวอย่างที่ตัดด้วยความหนา 90 nm นำมาวางไว้บน grid จะเรียกว่า thin section นำตัวอย่าง thin section ย้อมด้วย uranyl acetate และ lead citrate แล้วนำมาส่องดูด้วยกล้อง TEM

การวิเคราะห์ข้อมูลทางสถิติ: ผลการทดลองใช้สถิติทดสอบ Mann-Whitney U Test โดยใช้ โปรแกรมทางสถิติ SPSS version 16.0 และ Microsoft EXCEL version 2010 ค่าทางสถิติทุกค่าแสดงเป็นค่า mean ± SEM หากค่าดังกล่าวมี p value น้อยกว่า 0.05 จะถือว่ามีความแตกต่างอย่างมีนัยสำคัญทางสถิติ โดยใช้สัญลักษณ์ในตารางที่ 1 ตลอดการทดลองเพื่อแสดงค่าความแตกต่างอย่างมีนัยสำคัญทางสถิติ

ตารางที่ 1 สัญลักษณ์แสดงความแตกต่างอย่างมีนัยสำคัญทางสถิติ

สัญลักษณ์	ระดับนัยสำคัญ	เปรียบเทียบกับกลุ่ม
a	$p < 0.05$	BL
aa	$p < 0.01$	BL
b	$p < 0.05$	SW
c	$p < 0.05$	OW
cc	$p < 0.01$	OW
d	$p < 0.05$	EB
x	$p < 0.05$	OY10

ผลการทดลอง

ความหนาของชั้น epidermis

พบว่ากลุ่ม OW มีความหนาของชั้น epidermis น้อยกว่ากลุ่ม BL และ SW อย่างมีนัยสำคัญทางสถิติ ($p < 0.05$) กลุ่ม EB มีความหนาของชั้น epidermis มากกว่ากลุ่ม OW อย่างมีนัยสำคัญทางสถิติ ($p < 0.01$) และกลุ่ม OY10 มีความหนาของชั้น epidermis มากกว่ากลุ่ม OW และกลุ่ม EB อย่างมีนัยสำคัญทางสถิติ ($p < 0.01$, $p < 0.05$) ตามลำดับ กลุ่ม OY20 มีความหนาของชั้น epidermis มากกว่ากลุ่ม OW อย่างมีนัยสำคัญทางสถิติ ($p < 0.05$) กลุ่ม OY40 มีความหนาของชั้น epidermis มากกว่ากลุ่ม OW แต่น้อยกว่ากลุ่ม OY10 อย่างมีนัยสำคัญทางสถิติ ($p < 0.01$, $p < 0.05$) ตามลำดับ

ความหนาของชั้น dermis

พบว่ากลุ่ม OW มีความหนาของชั้น dermis น้อยกว่ากลุ่ม SW อย่างมีนัยสำคัญทางสถิติ ($p < 0.05$) และกลุ่ม EB, OY20 และ OY40 มีความหนาของชั้น dermis มากกว่ากลุ่ม OW อย่างมีนัยสำคัญทางสถิติ ($p < 0.05$)

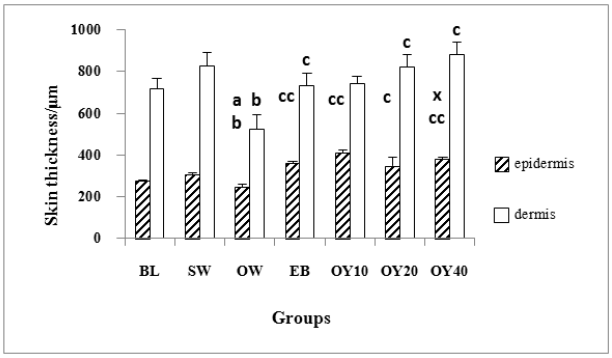

รูปที่ 1 ความหนาของชั้น epidermis และ dermis (µm)

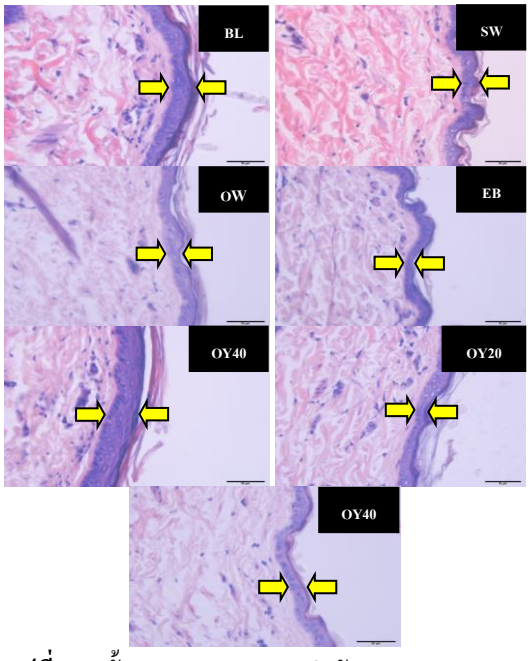

รูปที่ 2.1 ชั้น Epidermis (µm) กำลังขยาย 40x (ลูกศรสีเหลืองแสดงขอบเขตของชั้น epidermis

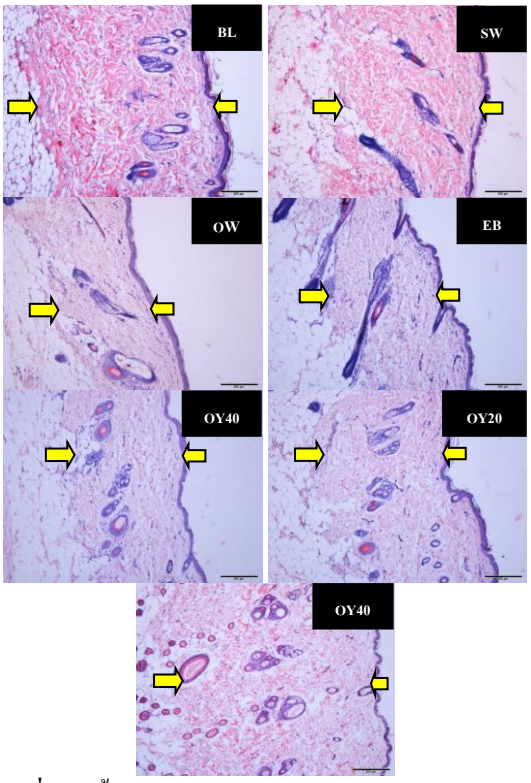

รูปที่ 2.2 ชั้น Dermis (µm) กำลังขยาย 10x (ลูกศรสีเหลืองแสดงขอบเขตชั้น dermis)

จำนวน hair follicles

พบว่ากลุ่ม OY40 มีจำนวนของ hair follicle ในชั้น dermis มากกว่ากลุ่ม OW อย่างมีนัยสำคัญทางสถิติ ($p < 0.05$)

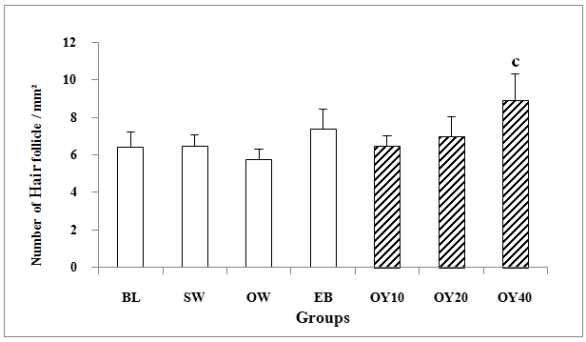

รูปที่ 3 จำนวน hair follicles/mm^2 ในชั้น dermis

เส้นผ่าศูนย์กลางของ collagen fibers

จาก thin section พบว่ากลุ่ม OW มีขนาดเส้นผ่าศูนย์กลางของ collagen fibrils เล็กกว่ากลุ่ม BL และกลุ่ม SW อย่างมีนัยสำคัญทางสถิติ ($p < 0.05$) และกลุ่ม EB มีเส้นผ่าศูนย์กลางของ collagen fibrils เล็กกว่ากลุ่ม BL อย่างมีนัยสำคัญทางสถิติ ($p < 0.05$) แต่มีขนาดใหญ่กว่ากลุ่ม OW อย่างมีนัยสำคัญทางสถิติ ($p < 0.05$) กลุ่ม OY10 มีเส้นผ่าศูนย์กลางของ collagen fibrils ใหญ่กว่ากลุ่ม OW อย่างมีนัยสำคัญทางสถิติ ($p < 0.05$) และกลุ่ม OY20 มีเส้นผ่าศูนย์กลางของ collagen fibrils ใหญ่กว่ากลุ่ม OW และกลุ่ม EB อย่างมีนัยสำคัญทางสถิติ ($p < 0.05$) กลุ่ม OY40 มีเส้นผ่าศูนย์กลางใหญ่กว่ากลุ่ม OW, EB และ กลุ่ม OY10 อย่างมีนัยสำคัญทางสถิติ ($p < 0.05$)

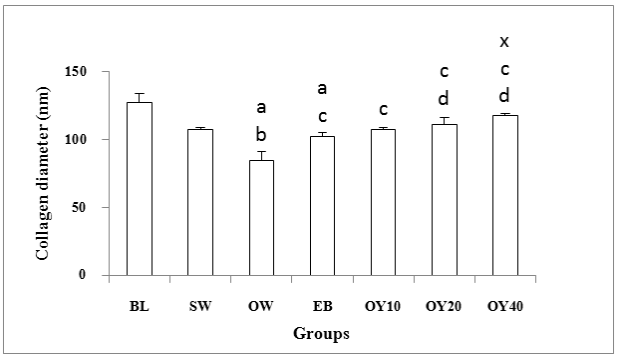

รูปที่ 4 เส้นผ่าศูนย์กลางของ collagen fibrils (nm) ในชั้น dermis

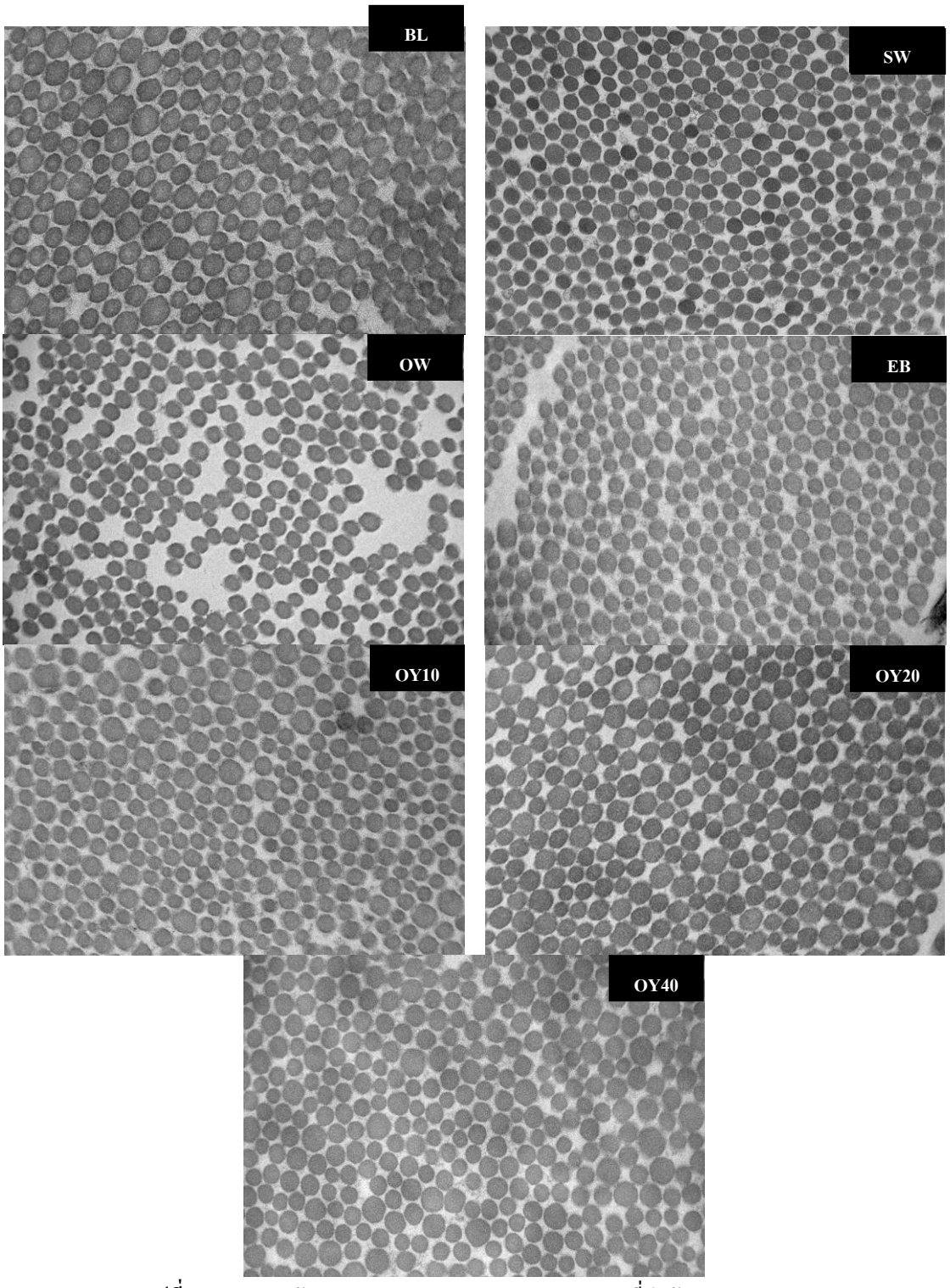

รูปที่ 5 แสดงภาพตัดขวาง TEM ของ collagen fibrils (nm) ที่กำลังขยาย 20,000x

อภิปรายและสรุปผลการวิจัย

การวิจัยนี้ศึกษาความหนาของชั้น epidermis และ dermis ผลการศึกษาพบว่าหนูที่ตัดรังไข่ออกและได้รับน้ำมะพร้าวอ่อน จะมีความหนาของทั้งชั้น epidermis และ dermis เพิ่มขึ้นเมื่อเทียบกับกลุ่มที่ตัดรังไข่ออกและไม่ได้รับน้ำมะพร้าวอ่อน (OW group) สำหรับชั้น epidermis กลุ่ม OY10 หนากว่ากลุ่ม OY20 และ OY40 และสำหรับชั้น dermis พบว่าความหนาจะเพิ่มขึ้นตามความเข้มข้นที่เพิ่มขึ้น คือ OY40 หนากว่า OY20 และหนากว่า OY10 สอดคล้องกับงานวิจัยของ Circosta และคณะ (2006) ที่รายงานว่า หนูที่ตัดรังไข่ออกและได้รับ isoflavone 20 mg และ 40 mg มีผลให้ความหนาของผิวหนังหนาขึ้น เมื่อเทียบกับหนูที่ตัดรังไข่ออกและไม่ได้รับ isoflavone (Circosta *et al*., 2006) โดย 17β-estradiol ออกฤทธิ์ผ่าน ERβ บนเซลล์ keratinocyte (Kenda and Watanabe, 2003) ไปกระตุ้นเซลล์ keratinocyte ให้มี proliferation และ differentiation ทำให้ได้เซลล์ใหม่มากขึ้น และ epidermis หนาขึ้น

จากการศึกษาครั้งนี้พบว่าจำนวน hair follicles ในชั้น dermis ของกลุ่ม OY40 มีความแตกต่างอย่างมีนัยสำคัญเมื่อเทียบกับกลุ่ม OW สอดคล้องกับผลของ Lipovac และคณะ (2011) ที่พบว่าการได้รับ isoflavone จะส่งเสริมการเจริญเติบโตของเส้นขนบนหนังศีรษะในสตรีวัยหมดประจำเดือน (Lipovac *et al*., 2011) การวัดเส้นผ่าศูนย์กลางของ collagen fibril จากภาพ TEM พบว่าในกลุ่มที่ได้รับน้ำมะพร้าวอ่อนทุกกลุ่ม (OY groups) ไม่มีการฝ่อลีบของเส้นใยคอลลาเจน สอดคล้องกับงานวิจัยของ Circosta และคณะ (2006) ที่พบว่าหนูขาวที่ถูกตัดรังไข่ออกและได้รับ isoflavone ไม่มี collagen atrophy (Circosta *et al*., 2006) ทีมผู้วิจัย (Radenahmad *et al*., 2012) พบว่า YCJ ที่ให้ทดแทนแก่หนูที่ตัดรังไข่ออกมีผลกระตุ้นให้มี proliferation และ differentiation ของ cells fibroblast ที่อยู่ในชั้น dermis (Radenahmad *et al*., 2012) โดย 17 β-estradiol ออกฤทธิ์ผ่าน ERβ บนเซลล์ fibroblast (Stevenson *et al*., 2008) ทำให้เกิดการถอดรหัสพันธุกรรม (transcription) ใน nucleus ได้ mRNA จากนั้น mRNA จะเคลื่อนที่ออกจาก nucleus เข้าสู่ cytoplasm เพื่อให้เกิดการแปลรหัส (translation) ที ribosome ที่ยึดเกาะอยู่บน RER ได้ pre-pro-collagen ต่อมา pre-pro-collagen จะเข้าไปใน RER และเกิดการเติมหมู่ไฮดรอกซิล (hydroxylation) ได้เป็น pro-collagen และถูกส่งออกไปนอกเซลล์ผ่าน Golgi body พัฒนาเป็น collagen fibril ต่อไป (Shoulders and Raines, 2009)

นอกจากนี้ YCJ ยังมี vitamin C เป็นองค์ประกอบ (Yong *et al*., 2009) ซึ่งมีบทบาทเป็นตัวเร่งปฏิกิริยา hydroxylation และมีคุณสมบัติยับยั้ง matrix metalloproteinase (MMPs) ซึ่งจะช่วยทำให้คอลลาเจนถูกทำลายได้น้อยลง กระบวนการข้างต้นทำให้มีการเสริมสร้าง collagen ในปริมาณที่มากขึ้น (Sharma *et al*., 2008) อาจเป็นเหตุผลที่ทำให้ความหนาของชั้น dermis ในงานวิจัยครั้งนี้ของกลุ่ม YCJ มากขึ้นด้วย

ผลจากการศึกษาครั้งนี้ แสดงให้เห็นว่า YCJ สามารถเพิ่มความหนาของชั้น epidermis, dermis และเพิ่มจำนวนของ hair follicles และสามารถป้องกันการฝ่อของเส้นใย collagen ในหนูที่ตัดรังไข่ออก โดยพบว่าความเข้มข้น 40 mL/KgBW เป็นความเข้มข้นที่ให้ประสิทธิผลดีที่สุดในการคงสภาพของผิวหนังในหนูที่ถูกตัดรังไข่ออก ผลการวิจัยนี้จะได้นำไปเป็นข้อมูลพื้นฐานเพื่อประยุกต์ใช้ในทางคลินิกสำหรับสตรีวัยหมดประจำเดือนต่อไป

กิตติกรรมประกาศ

การวิจัยนี้ได้รับทุนสนับสนุนจากงบประมาณแผ่นดินประจำปี 2558-2559 (SCI 580566S) และจากบัณฑิตวิทยาลัย มหาวิทยาลัยสงขลานครินทร์

เอกสารอ้างอิง

Berel V, Bull D, Green J, Reeves G. Ovarian cancer and hormone replacement therapy in the million Women Study. The Lancet Global Health Journal 2007; 369: 1667-1668.

Brincat MP, Baron YM, Galea R. Estrogens and the skin. Climacteric 2005; 8(2):110-123.

Bullough HF. Cyclical changes in the skin of the mouse during estrous cycle. Endocrinology Journal 1943; 3(1): 280-287.

Circosta C, Pasquale RD, Palumbo DR, Samperi S, Occhiuto F. Effects of isoflavones from red clover (*Trifolium pratense*) on skin changes induced by ovariectomy in rats. Phytotherapy research 2006; 20(12): 1096-1099.

Duhn LB, Damesyn M, Moore AA, Reuben DB, Greendale GA. Does estrogen prevent skin aging? Results from the First National Health and Nutrition Examination Survey (NHANES I). Archives of Dermatology Journal 1997; 133: 339-342.

Kanda N, Watanabe S. 17β-estradiol inhibits oxidative stress induced apoptosis in keratinocytes by promoting bcl-2 expression. Journal of Investigative Dermatology 2003; 121: 1500-1509.

Lipovac M, Chedraui P, Gruenhut C, Gocan A, Kurz C, Neuber B, Imhof M. 2011. Effect of red clover isoflavones over skin, appendages, and mucosal status in postmenopausal women. Obstetrics and gynecology international 2011; 2011: 6.

Oikarinen A. Systemic estrogens have no conclusive beneficail effect on human skin connective tissue. Acta Obstetricia et Gynecologica Scandinavica 2000; 79(4): 250-254.

Pierard GE. Letawe C. Dowlati A. Pierard FC. 1995. Effect of hormone replacement therapy for menopause on the mechanical properties of skin. American Geriatrics Society Journal 1995; 43(6): 662-665.

Punghmatharith B. sex hormone-like substances in yong coconut juice and their effects on uterine growth in rats. Songklanakarin Journal of Science and Technology 1988; 10(2): 221-226.

Radenahmad N, Suwansa-ard S, Sayoh I. Young coconut juice accelerates cutaneous would healing by down regulating macrophagemigration inhibitory factor (MIF) in ovariectomized rats. Songklanakarin Journal of Science and Technology 2015; 37(4): 417-423.

Radenahmad N, Saleh F, Sayoh I, Sawangjaroen K, Subhadhirasakul P, Boonyoung P, Mitranun W. Young coconut juice can accelerate the healing process of cutaneous wounds. BMC: complementary and alternative medicine 2012; 12(1): 252.

Rauramo L, Punnonen R. Effect of oral estrogen treatment with estriol succinate on the skin of castrated women. Zeitschrift für Haut- und Geschlechtskrankheiten Journal 1969; 44: 463-70.

Sharma SR, Poddar R, Sen P, Andrews JT. Effect of vitamin C on collagen biosyhthesis and degree of birefringence in polarization sensitive optical coherence tomography (PS-OCT). African journal of Biotechnology 2008; 7(12): 2049-2054.

Shoulders MD, Raines RT. Collagen structure and stability. Annual review of biochemistry 2009; 78 : 929.

Stevenson S, Nelson LD, Sharpe D T, Thornton MJ. 17β-Estradiol regulates the secretion of TGF-β by cultured human dermal fibroblasts. Journal of Biomaterials Science 2008; 19(8): 1097-1109.

Yong JW, Ge L, Ng YF, Tan SN. The chemical composition and biological properties of coconut (*Cocos nucifera* L.) water. Molecules 2009; 14(12): 5144-5164.